


URTICAIRE

 Virus, aliments, médicaments, etc.

 Toutes saisons

 Tous âges

 **ÉVICTION SCOLAIRE** indiquée ou non selon état clinique



- État général plutôt bon
- Fièvre présente ou non
- Prurit
- Gonflement des paupières, lèvres, oreilles, organes génitaux externes, mains et pieds
- Arthralgies, arthrite




Conjonctives normales ou œdème conjonctival gélatineux

 **SIGNE PARTICULIER.** Évolution à éclipses, dermatographe




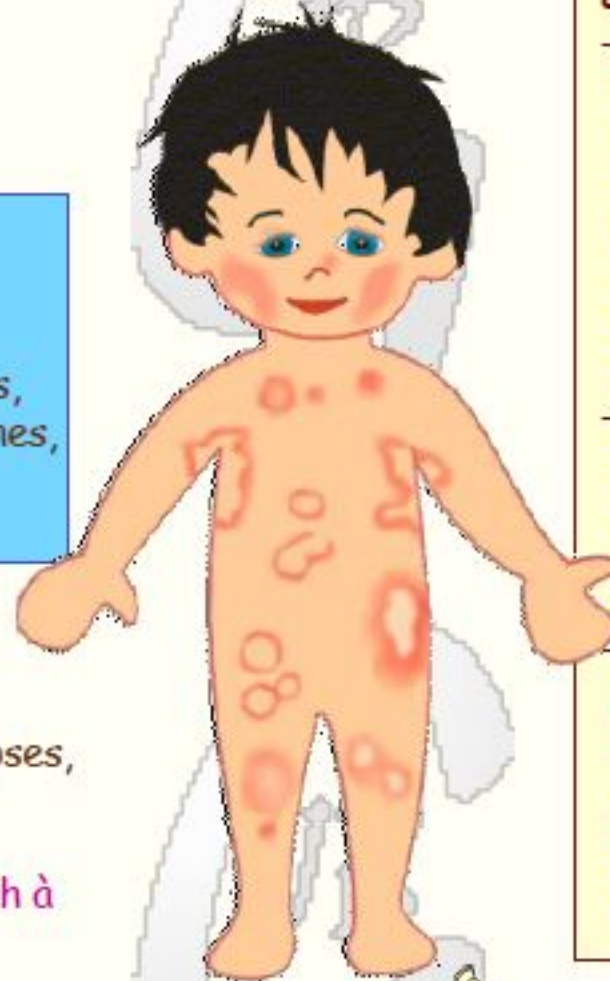NE PAS CONFONDRE AVEC : rash à l'amoxicilline, syndrome néphrotique

 **ÉVOLUTION.** disparition en quelques jours, parfois en quelques semaines ou quelques mois; récurrences possibles

 **PRINCIPALES COMPLICATIONS:** œdème laryngé, bronchospasme, choc anaphylactique

Jean-Bernard Girodias / CHU Sainte-Justine, Montréal / 2010

FACTEURS DE RISQUE : antécédents d'urticaire grave, asthme 




ÉRUPTION MACULO-PAPULEUSE

- **Urticaire commune:** papules rosées reposant sur des placards érythémateux; à la pression, effacement de l'érythème et blanchiment ou teinte jaunâtre de l'élément papuleux; variation parfois rapide du nombre, du siège et de l'aspect des lésions; dermatographe entre deux poussées évolutives.
- **Urticaire géante ou annulaire:** anneaux rouges entourant une zone claire, rouge ou bleuâtre; anneaux fixes de différentes tailles, de disposition souvent symétrique, isolés et clairsemés ou regroupés.
- Parfois œdème des muqueuses respiratoires (toux, stridor, dyspnée), digestives (douleurs abdominales, vomissements, diarrhée, rectorragies) et conjonctivales (gonflement gélatineux des conjonctives bulbaires); habituellement conjonctives d'aspect normal.



 **TRAITEMENT** symptomatique

 **PRÉVENTION.** Éviter, si possible le facteur provoquant.

Après urticaire grave, adrénaline injectable à portée de main en tout temps 

Partager cette image

Code HTML - Pour sites et blogs

``

BBCode IMG - Pour les forums

`[url="http://nounoudunord.centerblog.net"][img]http://nounoudunord.centerblog.net/2010/09/urticaire.jpg[/img]`

